ISSN 0919-6870

慈大

1998 mar. 10-1

呼吸器疾患研究会誌

Jikei Journal of Chest Diseases

第38回慈大呼吸器疾患研究会を終えて ―― 増渕正隆 ―― 1
肺胞上皮細胞を標的とした特異的遺伝子導入に関する検討 ―― 帆足茂久ほか ―― 2
血清NSE高値を示し胸部画像上多発結節影を呈した悪性黒色腫の1例 ―― 石井慎一ほか ―― 3
重症気管支喘息における5-HIAAの上昇 ―― 今泉忠芳 ―― 5
胸腔鏡検査が確定診断に有用であった胸水および上大静脈症候群の1例 ―― 小林　功 ―― 7
治療に難渋した月経随伴性気胸の1例 ―― 大町貴弘 ―― 8
非侵襲的陽圧換気が奏効した脊椎後側彎症に伴う慢性Ⅱ型呼吸不全の1例 ―― 中川清隆ほか ―― 9
第38回研究会記録 ―― 11
投稿規定 ―― 12

共催：慈大呼吸器疾患研究会
エーザイ株式会社

Jikei University Chest Diseases' Research Association

第38回慈大呼吸器疾患研究会を終えて

当番世話人・増渕 正隆
（慈大外科学講座第1／第三病院）

今回は一般演題を中心にと考え，特別講演は行ないませんでした．

一般演題は6題で，前半は田井先生に座長をお願いし，DNA医学研究所遺伝子治療研究部門の帆足先生から特異的遺伝子導入に関するもの，国立国際医療センターの長濱先生からBOOPに関するもの，第三病院内科の石井先生から悪性黒色腫に関するものと，基礎，臨床両面からの発表があり，活発な討論をしていただきました．

後半は秋葉先生に座長をお願いし，ランドマーク・クリニックの今泉先生から重症気管支喘息に関するもの，外科学講座第1の小林先生から乳癌再発による胸膜播種性病変の診断に関するもの，同じく外科学講座第1の大町先生から月経随伴性気胸の症例を発表していただき，伊坪先生より貴重なご助言もいただき，討論も活発なものとなりました．

私は今回初めて当番世話人を努めさせていただきました．右も左も分からないなか，田井先生，久保先生，秋葉先生には本当にいろいろとお世話になり感謝しております．

また研究会の運営の大変なことも改めて実感いたしました．

不備な点も多々あったとは思いますが，皆様のご協力により無事研究会を終えることができたことに感謝し，また今後も微力ながら研究会のお役に立つように頑張っていきたいと思っています．

《抄録》

肺胞上皮細胞を標的とした特異的遺伝子導入に関する検討

帆足茂久[1)2)]，青木　薫[1)]，清水　歩[1)]，田辺　修[1)3)]，
安斎千恵子[1)]，内田和宏[1)3)]，諸川納早[1)]，多田浩子[1)3)]，
衛藤義勝[1)]，吉村邦彦[1)3)]
（慈大 DNA 医学研究所 遺伝子治療研究部門[1)]，同 内科学講座第4／第三病院[2)]，同 呼吸器・感染症内科[3)]）

目　的

肺胞を炎症の場とするARDSや肺線維症を対象とした遺伝子治療の可能性を探求するため，II型肺胞上皮細胞を特異的な標的とした選択的遺伝子導入の戦略を検討した．

方　法

*Lac*Z 遺伝子の発現プラスミドベクターであるpCMVβに，SP-B遺伝子5'上流域由来のthyroid transcription factor 1（TTF-1）の結合部位認識配列を正逆いずれかの方向に挿入したベクターpCMV-TTF1-β/for および pCMV-TTF1-β/rev を用い，liposome との複合体形成後，肺胞上皮細胞株 A549 と細気管支上皮細胞株 H441（TTF-1 産生細胞）に transfect した．また ratTTF-1 の発現ベクターpCMV-TTF1 を細胞に co-transfect した系を合わせて検討し，TTF-1 の発現の有無による *lac*Z 遺伝子の発現強度を測定した．

pCMVβ で transfect した細胞を対照とし，β-galactosidase（β-gal）の発現とその増強の程度を，位相差顕微鏡を用いた観察による比較検討，ならびに細胞内の β-gal 活性値を発色反応により測定し，細胞内蛋白濃度で補正後，比較検討した．

結　果

pCMVβ と pCMV-TTF1-β/for，pCMV-TTF1-β/rev の間に明らかな差は認められなかった．rat TTF-1 を A549 に co-transfect した系の検討では co-transfect していない系に比べ軽度の発現の増強が認められた．さらにco-transfectした系のうちpCMVβ と pCMV-TTF1-β/for との比較においても軽度の発現の増強が認められた．

co-transfect していない系において差が認められなかった理由としてはpCMVβ が強力な promoter であること，A549 が TTF1 を発現していないことが考えられた．

co-transfect した系にて軽度の発現増強が認められたことはTTF1 認識部位の付加が作用しているためと考えられた．

Cell-Specific Gene Transfer to Alveolar Type II Epithelial Cells

Shigehisa HOASHI[1)2)], Kaoru AOKI[1)], Ayumu SHIMIZU[1)], Osamu TAMABE[1)3)],
Chieko ANZAI[1)], Kazuhiro Uchida[1)], Nasa MOROKAWA[1)], Hiroko TADA[1)3)],
Yoshikatsu ETO[1)], Kunihiko YOSHIMURA[1)3)]

Depertment of Gene Therapy, Institute of DNA Medicine[1)],
Department of Internal Medicine IV (Daisan Hospital)[2)],
Department of Respiratory and Infectious Diseases[3)], The Jikei University School of Medicine

《抄録》

血清NSE高値を示し胸部画像上多発結節影を呈した悪性黒色腫の1例

石井愼一[1)]，田井久量[1)]，帆足茂久[1)]，木村哲夫[1)]，
牛尾龍朗[1)]，宮下吉弘[1)]，秋山一夫[1)]，岡田明子[1)]，
竹田　宏[1)]，岡島直樹[1)]，伊東慶悟[2)]，福永真治[2)]
（慈恵医大第三病院 内科／呼吸器[1)]，同 病理部[2)]）

悪性黒色腫は，メラニン造成能を持つメラノサイトから発生する悪性腫瘍である．本腫瘍では血清Neuron-Specific-Enolase（以下NSE）高値の報告も散見される．今回われわれは，皮膚原発悪性黒色腫の術後9年目に胸部画像上多発結節影を呈し，血清NSE高値を示した悪性黒色腫を経験したので報告する．

症例は55歳の女性である．既往症として，9年前に右前胸部原発皮膚悪性黒色腫の診断で手術が行なわれている．1995年10月に入って腰部痛が出現し，全身倦怠感や食思低下も伴うようになり12月25日に当科外来を受診．胸部画像上異常を指摘され，精査目的にて入院となった．入院時身体所見では異常を認めず，検査所見ではNSEが200 ng／m*l*と上昇していた．胸部画像上は，右S7に径15 mm大の比較的辺縁が平滑な腫瘤が存在し，左右の肺野には小結節影が散在していた．肝臓の超音波検査でも腫瘤影が認められ，骨シンチグラムでは多発性に異常集積がみられた．右B7からの経気管支肺生検で得られた組織像より，悪性黒色腫と診断した．CDV（Cisplatin, Dacarbazine,Vindesine）療法を2回施行したが，画像所見上は効果はみられなかった．血清NSE値はCDV療法前には310 ng／m*l*まで上昇したが，2回の化学療法により29 ng／m*l*と低下した．これ以降は全身衰弱が著明で化学療法は施行できず，NSEは再び上昇して永眠された．NSE免疫組織染色は，9年前の手術時摘出病変部は陰性で，今回の肺生検組織では陽性であった．

皮膚悪性黒色腫では，原発巣が極めて小さい症例や原発巣の術後10年以上を経て肺に再発した症例が報告されており，また肺は皮膚や眼球原発悪性黒色腫の転移好発部位であることから，肺にみられる悪性黒色腫を肺原発と診断する際には慎重な検討が必要である．本症例は9年前の既往から，転移性肺悪性黒色腫症と診断した．悪性黒色腫患者の免疫組織化学的NSE陽性率が病期の進展とともに上昇したとして，NSE陽性率が悪性黒色腫細胞の代謝活性と関連するのではないかと推論した報告がある．悪性黒色腫で血清NSE値が上昇するとする報告はいずれも病期が進展した症例で，治療経過中の血清NSE値の変動に関しては，われわれが検索した範囲内では全例で上昇していた．本症例では一時的に低下したが，CDV療法により腫瘍細胞中のNSE代謝活性が抑制された可能性が考えられる．今後どのような症例で血清NSE値の低下がみられるのか，症例を重ね検討する必要がある．

A Case of Malignant Melanoma with Elevated Serum NSE Level and Multiple Nodules on Chest Radiograph

Shinichi ISHII[1)], Hisakazu TAI[1)], Shigehisa HOASHI[1)], Tetsuo KIMURA[1)], Tatsurou USHIO[1)], Yoshihiro MIYASHITA[1)], Kazuo AKIYAMA[1)], Meiko OKADA[1)], Hiroshi TAKEDA[1)], Naoki OKAJIMA[1)], Keigo ITOH[2)], Masaharu FUKUNAGA[2)]

Depertment of Internal Medicine[1)], and Department of Pathology[2)],
Jikei University School of Medicine Daisan Hospital

Abstract A-55-year-old woman complaining of general fatigue was admitted to our hospital. Nine years ago she underwent radical operation for malignant melanoma of the skin. Radiological examinations of the chest revealed bilateral multiple nodules. Transbronchial lung biopsy was performed, and the pathological diagnosis was malignant melanoma. An increase of serum Neuron-Specific-Enolase (NSE) level was detected (200 ng/m*l*). After two times administration of chemotherapy with CDV (Cisplatin, Dacarbazine, Vindesine), chest radiograph findings didn't improve but the serum NSE level was decreased (29 ng/m*l*). The prognosis of malignant melanoma with metastasis is very poor, a CDV combination may reduce the product of NSE.

Key words Malignant melanoma, NSE, CDV.

《原著》

重症気管支喘息における5-HIAAの上昇

今泉　忠芳
（ランドマーク・クリニック）

気管支喘息の病態の一つに，気管支平滑筋の収縮がある．平滑筋の収縮にはserotoninが関与[1]していることが知られている．5-hydro-oxyindol acetic acid（5-HIAA）はserotoninの代謝物[2]として知られている．

今回は気管支喘息において，5-HIAAを観察したところ，重症気管支喘息において5-HIAAの上昇がみられたので報告する．

対象と方法

気管支喘息13例（男性8例，女性5例；平均年齢54.1歳），しゃっくり1例（男性67歳），気管支炎7例（男性3例，女性4例；平均年齢58.1歳），対照10例（男性5例，女性5例；平均年齢49.3歳）を対象とした（**Table 1**）．

気管支喘息を2つのグループ（A，B）に分けて観察した．グループ(A)は喘息発作月1回以上，喘息入院歴2回以上（重症例）とし，グループ(B)は喘息発作月1回以下，喘息入院歴なし（軽症例）とした．

血漿5-HIAA濃度は高速クロマトグラフィ法[3](HPLC）にて測定した（基準値1.8～6.1 ng/ml）．

Table 1　Cases studied.

	n	Sex	Age ($\bar{x}$)
Asthma (A)	7	M6 F1	63.6
Asthma (B)	6	M2 F4	44.3
Hiccup	1	M1	67
Bronchitis	7	M3 F4	58.1
Control	10	M5 F5	49.3

	Asthma attack	Adomittition
Asthma (A)	>1/month	> 2/history
Asthma (B)	0/month	0/history

結　果

気管支喘息グループ(A)では5-HIAA $\bar{x}$＝8.8 ng/ml で全例基準値以上の値を示した．気管支喘息グループ(B)では$\bar{x}$＝4.0 ng/ml で全例基準値以内の値であった．気管支炎$\bar{x}$＝5.0 ng/ml では基準値以内の値であったが，対照$\bar{x}$＝3.3 ng/ml に比べるとやや高値 $P < 0.05$ を示した．しゃっくりの1例は9.7 ng/mlの高値がみられた（**Fig. 1**）．

考　察

気管支喘息において，病変局所のクロム親和性細胞[4]や血小板[5]の活性化が生じていることが推測される．これらからserotoninが放出され，気管支平滑筋の収縮が生じ，serotoninは代

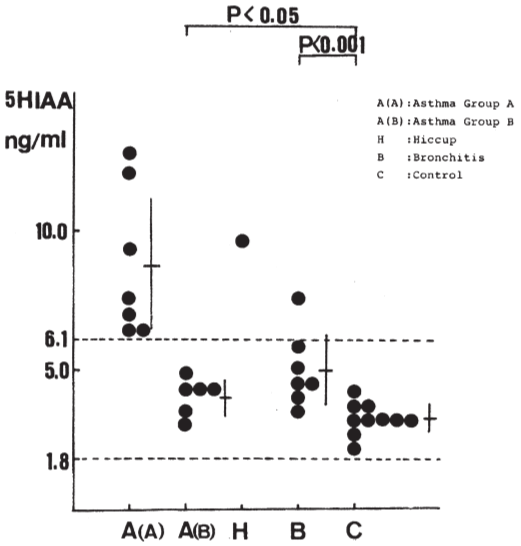

Fig. 1　5-HIAA levels in asthma. A(A): Asthma Group A, A(B): Asthma Group B, H: Hiccup, B: Bronchitis, C: Control.

謝されて5-HIAAの上昇がみられたことが示された（**Fig. 2**）．気管支のクロム親和性細胞は腫瘍化すると気管支カルチノイドがみられる．気管支カルチノイドには喘息を伴う例があり，本報告との関連性が示唆される．

要　約

1．気管支喘息重症例では血漿5-HIAAの上昇がみられた．

2．気管支炎では血漿5-HIAAは基準値範囲内にあるが，対照と比較すると上昇傾向がみられた．

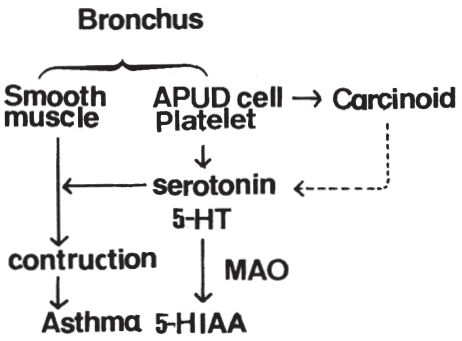

Fig. 2　A possible mechanismus in 5-HIAA on asthma.

文　献

1) 田中千賀子，藤原寛，藤井芳夫：セロトニン．日本臨床　1982; 40: 796-801.

2) 藤原寛，藤井芳夫，田中千賀子．5-ハイドロキシインドール酢酸（5-HIAA）．日本臨床　1982; 40: 802-806.

3) Koch DD, Kissinger PT. Determination of Serotonin in serum and plasma by liquid chromatography with precolumn sample enrichment and electrochemical detection. Anal Chem　1980; 52: 27-29.

4) Erspamer V, Asero B. Indentification of enteramine,the specific hormone of the enterochromaffin cell system, as 5-hydroxy triptamine. Nature　1952; 169: 800.

5) Tanzer JP, Prada MD, Pletscher A. Ultrastructural locarization of 5-hydroxy triptamine in blood platelets. Nature　1966; 212: 1574.

5-Hydroxyindolacetic Acid (5-HIAA) Elevation in Severe Bronchial Asthma

Tadayoshi IMAIZUMI

Landmark Clinic, Minatomirai 2-2-1-1, Nishi-ku, Yokohama

Abstract　Plasma 5-HIAA level was elevated in severe bronchial asthma. 5-HIAA was in standard in bronchitis, but was in elevated level as compared with control.

Keywords　5-HIAA, Bronchial asthma.

《抄録》

胸腔鏡検査が確定診断に有用であった胸水および上大静脈症候群の1例

小林　功，尾高　真，増渕正隆，内田　賢，
穴澤貞夫，山崎洋次（慈大 外科学講座第1）

症例：60歳，女性.

主訴：顔面浮腫，呼吸困難.

既往歴：1980年(昭和55年)9月に右乳癌のため右乳房切除術を施行する.

家族歴：特記すべきことなし.

起始・経過：1997年（平成9年）1月より顔面浮腫を自覚するようになり，同年の11月からは呼吸困難も出現するようになったが放置していた．1998年(平成10年)1月14日に症状が増悪したため近医を受診し，17日に当科に紹介・入院となった.

入院時身体所見：顔面・頸部の浮腫，胸腹部の表在静脈の拡張を認めた.

入院時血液検査所見：酸素分圧が66.9 mmHg, CA125が477.1 U/ml であった.

入院時胸部単純X線写真：右胸水の貯留が多量に認められたため，入院当日に右胸腔内にチェストチューブを挿入し，胸水穿刺を行なった．胸水の生化学的検査，抗酸菌染色，細胞診断ともに異常所見は認められなかった.

胸部CT・MRI，血管造影：画像検査では，上大静脈の狭窄を確認できただけで，原因は特定されなかった.

胸腔鏡：2月27日に局所麻酔下に胸腔鏡を行なった．右胸膜全体にびまん性に，斑状・島状・結節状の白色斑が散在し，縦隔胸膜上部より生検を行なったところ，右乳癌術後17年目の胸膜播種と診断された.

一般に，胸膜・胸壁疾患に対する確定診断には難渋する場合が多いが，今回われわれは局所麻酔下による胸腔鏡検査が確定診断に有用であった胸水および上大静脈症候群の1例を経験したので報告する.

A Case Report: A Cause of Superior Vena Cava Syndrome was Diagnosed under Thoracoscopic Operation

Isao KOBAYASHI, Makoto ODAKA, Masataka MASUBUCHI, Ken UCHIDA,
Sadao ANAZAWA, Yoji YAMAZAKI

《抄録》

治療に難渋した月経随伴性気胸の1例

大町貴弘，尾高 真，増渕正隆，秋葉直志，
穴沢貞夫，山崎洋次（慈大 外科学講座第1）

症例は40歳，女性．咳漱，呼吸困難を主訴に前医受珍し，胸部X線にて右気胸と判断され当料紹介となった．

Chest tube 挿入し保存的に加療，症状軽快したため一時退院となった．約1ヵ月後，再び主訴出現し，胸部X線にて右肺虚脱および胸水を認めたため再入院となった．

再発気胸であること，問診上，2回とも症状発症と月経が同じタイミングであること，画像診断上明らかなブラが見られないこと，また，胸水中のCA125が高値を示したことより月経随伴性気胸を疑い，胸腔鏡下に手術を行なった．

術中所見にて横隔膜腱様部から腱筋移行部に，7×3 cmの範囲で，小孔を伴った点状黒色斑（blue berry spot）を認め，月経随伴性気胸の診断で腋窩開胸へ移行し，病変部を切除，縫縮を行なった．また，IVCの漿膜移行部に接して同様の所見を認め，これも切除した．病理所見は，Hyalinized tissue with mesotherial hyperplasiaで，いずれにもEndometriosisの像は認められなかったが，臨床的に月経随伴性気胸と診断し，ダナゾール投与を開始した．退院後，月経と同時に，再び全身倦怠感出現し，胸部X線にて再び右上肺野の虚脱を認め，再々発となった．虚脱は軽度で，安静にて軽快した．

本症例においては，その診断の上で胸腔鏡下手術が有用であった，外科的処置，またはホルモン療法単独の治療に対し再発を繰り返す症例においては，月経再発をきたさないような保存的治療と，病変部を可能なかぎり切除する外科的処置の併用が必要であると考えられた．

A Case Report of Catamenial Preumothrax Recurred after Operation

Takahiro OHMACHI, Makoto ODAKA, Masataka MASUBUCHI,
Tadashi AKIBA, Sadao ANAZAWA, Yoji YAMAZAKI

非侵襲的陽圧換気(NIPPV)が奏効した脊椎後側彎症に伴う慢性Ⅱ型呼吸不全の1例

中川清隆，深沢健至，望月太一，古田島太，
佐藤哲夫（慈大 呼吸器・感染症内科）

はじめに

近年，呼吸不全に対するNIPPVの有用性についての報告が増加している．われわれは特発性脊椎後側彎症に伴う慢性II型呼吸不全の急性悪化期および慢性安定期にNIPPVを使用し，著効した1例を経験したので報告する．

症　例

症例：38歳女性，電話交換手

病歴：1995年4月より気管支喘息の診断で，他科より気管支拡張剤，ステロイド等を投与されていた．97年6月24日より夜間呼吸困難，動悸出現したため，7月4日救急外来受診し緊急入院となった．既往歴は，先天性後側彎症(cobb角95°)，アレルギー性鼻炎．喫煙歴なし．

入院時所見：体温37.9℃，口唇・爪のチアノーゼ，著明な胸郭変形，下腿浮腫を認める．胸部に心雑音，異常呼吸音は無く，神経学的異常は認められなかった．検査所見では，血算，生化学検査に異常なく，呼吸機能検査では，VC510 ml，%VC21.0 %と著しい拘束性換気障害を示していた．血液ガスは，大気下でPaO_2 27.7Torr，$PaCO_2$ 66.0Torrと高炭酸ガス血症を伴う著明な低酸素血症があり，胸部X線では胸郭変形とCTR拡大(60 %)を認めた．

入院後経過（**Table 1**）：低酸素血症に対して微量流量酸素を開始し，利尿剤の投与を行なったが，低酸素血症は改善せず，炭酸ガス貯留傾向を示した．そのため，nasal BiPAP（IPAP＝10，EPAP＝4）を導入したところ，速やかに改善がみられ，6時間後に経鼻カニューレに切り替えた後も酸素化を維持できた．

その後，急性期を脱し血液ガスも安定したが，易疲労感，息切れ，むくみ等の症状は改善しなかった．そこで夜間SaO_2モニタによる解析を行なったところ1晩に3回，80 %以下のdesatur-ationが見られた．翌日より睡眠時にBiPAP(I/E＝12/4）を開始したところ，SaO_2は90 %を下回ることなく安定．しかも日中の自覚症状も改善，夜間のみのBiPAP施行にもかかわ

Table 1　Clinical course.

	7/4 8:30	9:00	10:00	16:00	7/8	7/17	8/20
	furosemide 10mg iv ↓	↓				夜間BiPAP 12/4導入 ↓	
pH	7.351	7.344	7.356	7.355	7.377	7.361	7.340
PaO_2	27.7	39.8	58.9	77.9	71.7	62.1	77.8
$PaCO_2$	66.0	68.4	63.0	62.8	73.5	57.4	48.7
SaO_2	47.2	70.3	88.5	94.6	93.2	90.4	94.7
	RA	NC 0.5	BiPAP 10/4	NC 0.5	NC 0.2	RA	RA

らず，日中の血液ガスも著明に改善した．退院後は在宅での施行が導入され，今までに呼吸不全は悪化せず，良好に経過している．

考　察

従来，NIPPVは神経・筋疾患における拘束性換気障害，睡眠時無呼吸症候群に対する使用が中心であったが，最近呼吸器疾患に広く適応が拡大され，特にII型呼吸不全に対しては著効するケースが多く見られる．患者に対する侵襲や合併症が少なく，非常に有用な治療であるので今後積極的に取り組んで行きたい．しかし熟練を要し，手間がかかる方法でもあり，またI型呼吸不全，気道分泌の多い症例などでは困難であり，適応を良く考慮すべきである．

A Case of Chronic Hypercapnic Respiratory Failure Due to Idiopathic Kyposcoliosis Imroved by Non-invasive Positive Pressure Ventilation (NIPPV)

Kiyotaka NAKAGAWA, Takeshi FUKAZAWA, Taichi MOCHIZUKI,
Futoshi KOTAJIMA, Tetsuo SATO

Department of Pulmonary and Infectious Diseases, The Jikei University School of Medicene

第38回慈大呼吸器疾患研究会 記録

日 時　1998年4月20日(月) 18：00～20：00
会 場　東京慈恵会医科大学 高木2号館 南講堂

開会の辞　(18:00～18:04)――――――― 増渕正隆（慈大 第三病院外科）

一般演題Ⅰ（18:04～19:00)――――― 座長　田井久量（慈大 第三病院内科）

(1) 肺胞上皮細胞を標的とした特異的遺伝子導入に関する検討

慈大 DNA 医学研究所遺伝子治療研究部門[1)]○帆足茂久[1)2)]　青木　薫[1)]　清水　歩[1)]
同 内科学講座第4／第三病院[2)]　田辺　修[1)3)]　安斎千恵子[1)]　内田和宏[1)]
同 呼吸器・感染症内科[3)]　諸川納早[1)]　多田浩子[1)3)]　衛藤義勝[1)]
吉村邦彦[1)3)]

(2) 肺 MAC 症の治療中に BOOP を合併した1例

国立国際医療センター 呼吸器科　○長濱　玲　川名明彦　白石　眞
降旗兼行　山内康宏　原田紀宏
星　作男　長瀬洋之　吉澤篤人
高原　誠　豊田恵美子　小林信之
工藤宏一郎
同 検査科病理　新野　史

(3) 血清 NSE 高値を示し胸部画像上，多発結節影を呈した悪性黒色腫の1例

慈大 第三病院 内科（呼吸器）　○石井慎一　田井久量　帆足茂久
木村哲夫　牛尾龍朗　宮下吉弘
秋山一夫　岡田明子　竹田　宏
岡島直樹

一般演題Ⅱ（19:00～19:56)――――― 座長　秋葉直志（慈大 外科学講座第1）

(4) 重症気管支喘息における 5-HIAA の上昇

ランドマーク・クリニック　○今泉忠芳

(5) 乳癌術後18年を経て SVC 症候群，胸膜播種性転移を呈した1例

慈大 外科学講座第1　○小林　功　飯野年男　尾高　真
増渕正隆　秋葉直志　内田　賢
穴沢貞夫　山崎洋次

(6) 治療に難渋した月経随伴性気胸の1例

慈大 外科学講座第1　○大町貴弘　尾高　真　増渕正隆
秋葉直志　穴沢貞夫　山崎洋次

閉会の辞（19:56～20:00)――――――― 徳田忠明（富士市立中央病院臨床検査科）
羽野　寛（慈大 病理学講座第1）

会長代行　久保宏隆
当番世話人　増渕正隆

共催：慈大呼吸器疾患研究会，エーザイ株式会社

慈大呼吸器疾患研究会　（◎印：編集委員長　○印：編集委員）

顧　　問　谷本　普一（谷本内科クリニック）
桜井　健司（聖路加国際病院）
伊坪喜八郎（前・慈大第三病院外科）
貴島　政邑（明治生命健康管理センター）
岡野　　弘（総合健保多摩健康管理センター）
牛込新一郎（慈大病理学講座第1）
天木　嘉清（慈大麻酔科学講座）
米本　恭三（東京都立保健科学大学）
会長代行◎久保　宏隆（慈大外科学講座第2／柏病院）
世 話 人　飯倉　洋治（昭和大学医学部小児科学講座）
徳田　忠昭（富士市立中央病院臨床検査科）
佐竹　　司（慈大麻酔科学講座／柏病院）
○羽野　　寛（慈大病理学講座第1）
○田井　久量（慈大内科学講座第4／第三病院）
島田　孝夫（社会保険桜ヶ丘総合病院）
○佐藤　哲夫（慈大内科学講座第4）
矢野　平一（慈大柏病院総合内科）
○秋葉　直志（慈大外科学講座第1）
増渕　正隆（慈大外科学講座第1／第三病院）

事務局　〒105-8461 東京都港区西新橋 3-25-8
東京慈恵会医科大学 外科学講座第1　秋葉直志
編集室　〒222-0011 横浜市港北区菊名 3-3-12　Tel. & Fax. 045-401-4555
ラボ企画（村上昭夫）

慈大呼吸器疾患研究会誌　1998年3月30日　発行©
第10巻第1号　**慈大呼吸器疾患研究会**

*本誌は慈恵医大 学外研究補助金の援助による.