慈大

1991 dec. 3-4

呼吸器疾患研究会誌

第12回研究会を終えて――貴島政邑――1
肺巨大中皮腫の1手術例――渡辺正光ほか――2
呼吸困難を伴った胸腺過形成の1手術例――高木正道ほか――4
前縦隔原発Germ cell tumorの1例――王　金城ほか――5
肺癌患者の術前末梢血リンパ球のtwo-color解析――佐藤修二ほか――7
特発性好酸球増多症の1例――椿　俊和ほか――8
この1年間における慈恵医大の肺塞栓症――小川百合子ほか――9

胸水を伴ったサイコイドーシスの1例――竹田　宏――12

第12回慈大呼吸器疾患研究会プログラム

日時　1991年9月9日（月）　　18：00～20：00
会場　東京慈恵会医科大学 大学2号館1階 カンファレンスAB会場

開会の辞　　貴島政邑（第二外科）

一般演題 Ⅰ.（18：00～18：30）　座長 秋葉　直志

(1)　肺巨大中皮腫の1手術例
　慈大第二外科　　渡辺正光　安田栄一*　貴島政邑（*現在開業）

(2)　呼吸困難を伴った胸腺過形成の1手術例
　慈大第一外科　　高木正道　秋葉直志　尾高　真　塩谷尚志
　　大木隆生　三浦金次　巻野道雄　氏家　久
　　桜井健司
　同　第四内科　　真家健一　田野入高史
　同　第一病理　　高木敬三

(3)　前縦隔原発Germ cell tumorの1例
　慈大第三病院内科第2　　王　金城　湯橋容子　岡島直樹　長澤　博
　　田井久量　岡野　弘
　同　　外科　　楠山　明　桜井雅夫　半沢　隆　伊坪喜八郎
　同　　病理　　野村浩一　池上雅博　徳田忠昭

一般演題 Ⅱ.（18：45～19：15）　座長 半沢　隆

(4)　肺癌患者の術前末梢血リンパ球のtwo-color解析
　慈大第三病院外科　　佐藤修二　岩本公和　高久仁利　土屋克彦
　　三好　勲　増渕正隆　北　俊文　桜井雅夫
　　半沢　隆　伊坪喜八郎

(5)　上縦隔リンパ系結紮後の肺外リンパ管系；ヒト胎児の所見（第2報）
　慈大第一解剖　　岸本幸次　国分田　稔　早川敏之　山下　廣
　同　第三病院外科　　若林真理

一般演題 Ⅲ.（19：15～20：00）　座長 島田孝夫

(6)　特発性好酸球増多症の1例
　国立小児病院アレルギー科　　椿　俊和　松田秀一　秋本憲一　飯倉洋治

(7)　換気血流分布に対するキサンチン誘導体の効果について
　慈大小児科　　木村康子
　国立小児病院アレルギー科　　飯倉洋治
　慈大第三内科　　島田孝夫　磯貝行秀
　同　放射線科　　川上憲司

(8)　この1年間における慈恵医大の肺塞栓症
　慈大中央検査　　小川百合子　石田広美　池田勇一
　同　第三内科　　島田孝夫
　同　放射線科　　川上憲司

閉会の辞（19：55～20：00）　　会長　谷本普一（慈大第四内科）

会　　長　谷本普一
当番世話人　貴島政邑

第12回研究会を終えて

当番世話人・貴島　政邑
（第二外科）

本会も12回を数え，大学および本会関連他施設に，呼吸器学を支える一つの固い層があることを感ずる。したがって，世話人の責任には，会の成立ということよりも，会のQualityについて配慮する必要が含まれるようになった。

今回私は，特別講演を設けなかった。その結果として，一般講演のみとし，各演題には15分を与えることが出来た。お蔭で，発表後の質疑応答が多くをカバー出来たようで，次演者へ移る時も急がされている感じがなかったことは幸いであった。

また特別講演を設ける場合でも，一般演題には15分くらい与えるべきで，制限すべきはむしろ演題の数である‥‥というのはいかがでしょうか。一考に値すると思います。

左胸腔内全域を占拠した巨大悪性限局型中皮腫の1手術例

渡辺正光[1)]，貴島政邑[1)]，安田栄一[2)]，前田昭太郎[3)]
([1)]第二外科，[2)]安田病院，[3)]日本医科大学多摩永山病院病理)

悪性中皮腫は，比較的まれな疾患である。われわれは，左胸腔内のほぼ全域を占拠する巨大な限局性悪性中皮腫の1例を経験したので報告する。

症例は，78歳女性。他医にて2年半前に胸部X線写真(**Fig. 1**)ならびにCTで左胸部異常陰影を指摘されたがそのまま放置した。1990年(平成2年)12月14日呼吸困難を主訴に来院。アスベストへの曝露および低血糖発作の既往はない。胸部X線写真(**Fig. 2**)ならびにCT(**Fig. 3**)で

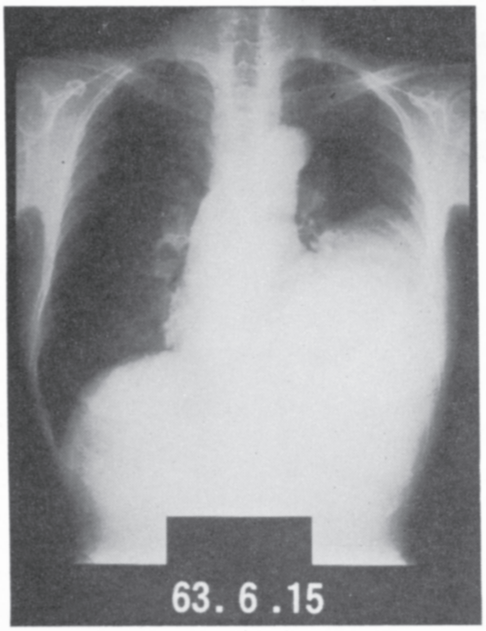

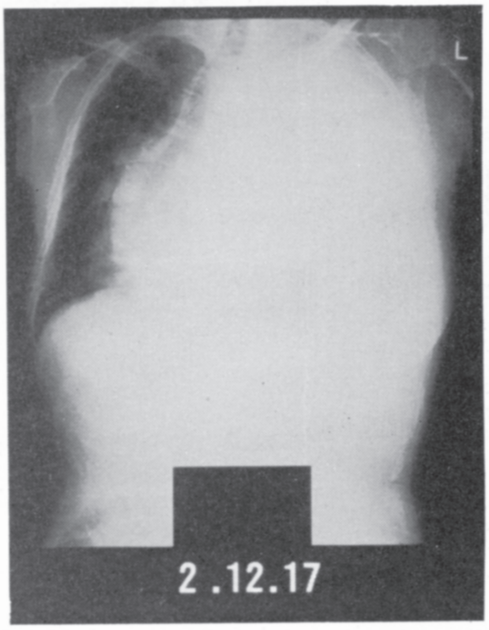

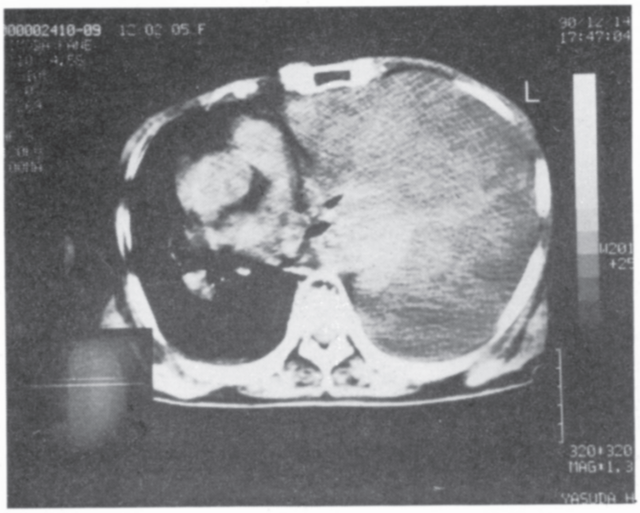

Fig. 1 | **Fig. 2**
Fig. 3

⇨ 3ページ図番順

Fig. 4 | **Fig. 5**
Fig. 7 | **Fig. 6**

虚脱した左肺と縦隔を右側へ圧排し，左胸腔内のほぼ全域を占める巨大腫瘤を認めたが，肋骨，脊椎など周囲への浸潤は認めなかった。経皮的腫瘍生検を施行したところ，“mesothelioma-low grade malignancy”の病理組織診断を得た。同3月1日左第6肋間開胸により腫瘍摘出術を行なった。腫瘍は左側胸壁と有茎性に付着し，また肺とも索状物による癒着が認められたが容易に切離できた（**Fig. 4**）。摘出した腫瘍は，27×17×7 ㎝ 2400g の充実性で，被膜に覆われていた（**Fig. 5**）。 病理組織学的所見は，N/C の小さな小型の類円型～楕円形の細胞がシート状に，あるいは結合織繊維に沿って繊維状に配列し，核の大小不同，不整が見られ，また cellularity が高く mitosis も多く見られた。PAS，アルシャンブルー，ビメンチン，ケラチン，EMA などのの特殊染色ではビメンチンのみ陽性であったが，総合的に見て悪性中皮腫混合型と診断された（**Fig. 6**）。術後，左肺の拡張も良好で，徒歩退院となった（**Fig.7**）。病理学的にも malignant potentiality，発生母地に関し興味ある症例であり，充分な follow-up が必要である。

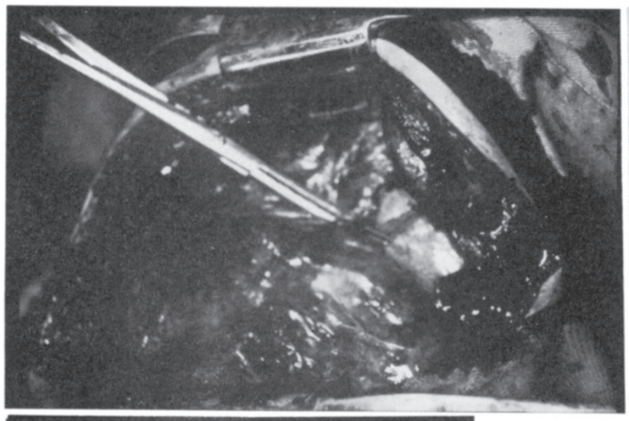

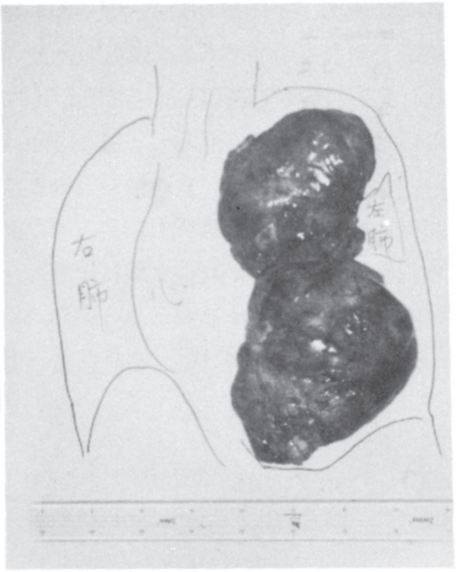

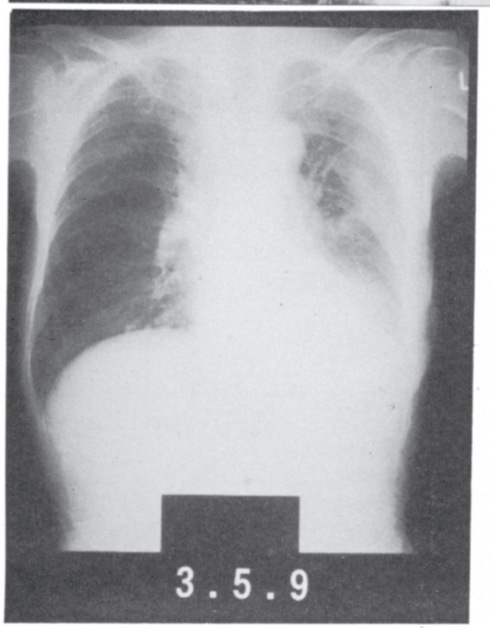

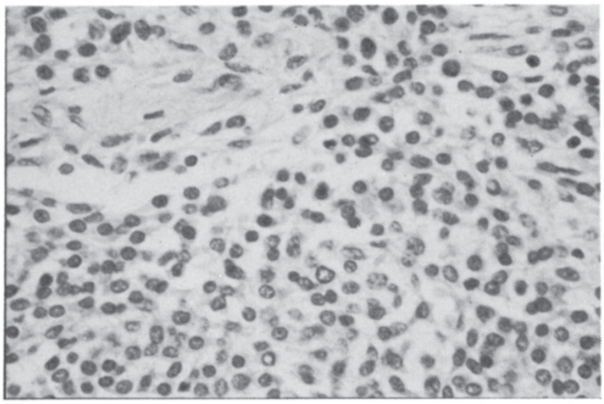

呼吸困難を伴った胸腺過形成の1手術例

高木正道[1)]，秋葉直志[1)]，尾高　真[1)]，塩谷尚志[1)]
大木隆生[1)]，三浦金次[1)]，巷野道雄[1)]，氏家　久[1)]
桜井健司[1)]，真家健一[2)]，田野入高史[2)]，高木敬三[3)]
([1)]第一外科，[2)]第四内科，[3)]第一病理)

はじめに　Massive thymic hyperplasia の報告は，いままでに 19 例しかない。今回われわれは Massive thymic hyperplasia の 1 例を経験したので報告する。

症例　患者は 27 歳女性。主訴は呼吸困難。家族歴・既往歴に特記すべき事項なし。経過は 1991 年(平成 3 年) 3 月頃より呼吸困難・胸痛が出現。同時期友人より顔面・両手指の腫脹を指摘された。第四内科受診，140 台の頻脈がみとめられた。精査の結果，前縦隔腫瘍を疑われ手術目的で第一外科に入院した。入院時現症，体格栄養中等度，眼瞼下垂なく，著明な顔面・両手指の腫脹もみとめない。胸部打聴診上 異常所見なし。血液学的検査 異常所見なし。胸部 X 線写真では左第 2・3 弓に突出した腫瘤陰影を認める。胸部 CT では前縦隔に腫瘤がある。腫瘤は不整形で内部は均一である。以上の検査所見から胸腺腫を疑った。同年 6 月 10 日，腫瘤切除術を施行した。腫瘤は前縦隔に存在し，心膜・左右胸膜・上行大動脈・左腕頭静脈・左肺動脈に癒着していた。癒着を剝離して腫瘤を切除した。摘出した腫瘤は重さ 115g・大きさ 15×12×2.5 cm，弾性軟，赤褐色，表面平滑で分葉状であった。割面では分葉状構造がみられた。病理組織では皮質・髄質とも形成は正常で，上皮細胞・リンパ球とも異型性はなかった。胸腺の正常な細胞構築を示していた。文献によると，年齢 20～30 歳代の胸腺重量は 5～30g である。以上より本症例を Massive thymic hyperplasia と診断した。自覚症状は手術により改善した。

考察　画像診断では，胸腺疾患の鑑別診断は困難である。

前縦隔原発 Germ cell tumor の1例

王　金城[1)]，湯橋容子[1)]，岡島直樹[1)]，長澤　博[1)]
田井久量[1)]，岡野　弘[1)]，楠山　明[2)]，桜井雅夫[2)]
半沢　隆[2)]，伊坪喜八郎[2)]，野村浩一[2)]，池上雅博[3)]
徳田忠昭[3)]（[1)]第三病院内科第2，[2)]同 外科，[3)]同 病理）

はじめに　今回 われわれは，前縦隔原発の 大部分が Yolk sac tumor で一部 teratoma と chorio carcinoma が混在した mixed germ cell tumor を経験したので呈示する。

症例　25 歳，男性。

現病歴　1990 年（平成 2 年）3 月頃より咳嗽・熱感・胸部不快感あるが放置。6 月になり胸痛も出現したため近医受診。前縦隔腫瘍を疑われ 7 月 6 日当院へ入院となる。

身体所見　体温 37.9℃，血圧 140/100 以外睾丸は触診上正常で，女性化乳房もなく特記すべき異常を認めず。

入院時検査所見　LDH 638 U/ℓ（LDH-I　46.6 %と LDH-I 優位）AFP 11528 ng/mℓと著しく高値を示したが hCG は血中・尿中とも正常であった。

画像診断　胸部X線像では，右 1 弓から 2 弓のシルエットを消失させる縦隔側より突出する陰影を認め，胸部エンハンスメント CT 像では，その腫瘍影は内部が不均一に濃染し石灰化・脂肪組織は認めなかった。

経皮針生検　HE 染色では，核小体の目立つ大型の胞体からなる異型細胞がみられ，hyaline globule もみられた。AFP 染色では陽性反応がみられた。

経過（**Fig. 1** 参照）　前縦隔発生の Yolk sac tumor と診断し，直ちに化学療法（CDDP・

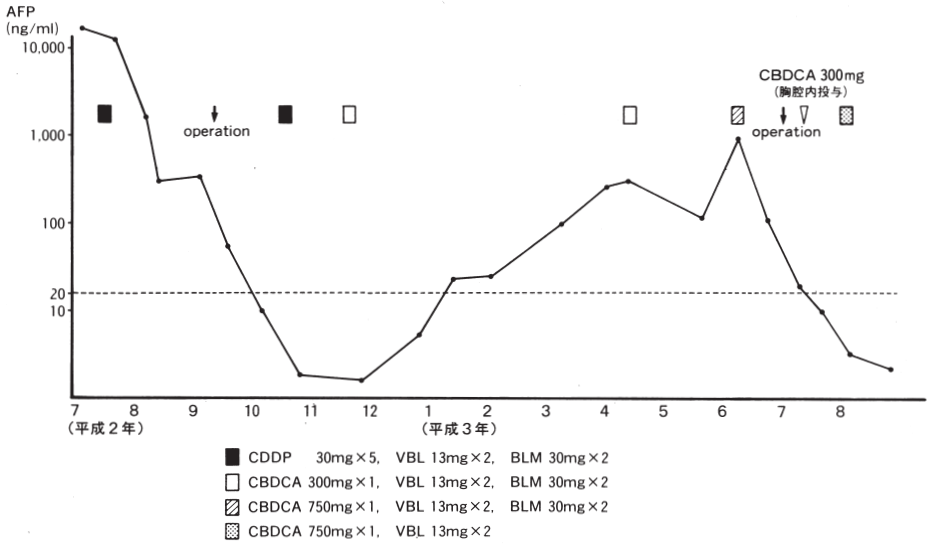

Fig. 1　治療とAFPの推移

VBL・BLM)を行なったところ，腫瘍の著明な縮小およびAFPの低下を認めたため手術を施行した。腫瘍は直接浸潤のあった右中葉・下葉の一部，横隔膜の一部を含めて完全に摘出された。病理学的には，腫瘍はYolk sac tumorのみで構成されていた。術後化学療法2クール施行し再発を認めず経過観察としたが，再びAFPの上昇・胸部X線上，右横隔膜上に胸膜発生と思われる再発巣を2ヵ所認めた。その後化学療法2クール行ない再手術を行なった。手術にて右全胸膜肺摘出・横隔膜部分切除し，摘出された腫瘍はYolk sac tumorの他に一部teratomaおよびchriocarcinomaの成分を認め，最終的にはmixed germ cell tumorと診断された。術後再びAFPは正常化している。

おわりに　縦隔胚細胞性腫瘍の治療法は症例が少なく確立されていないが，睾丸の胚細胞性腫瘍に準じ，まずCDDPを中心とした化学療法を3～4クール施行し，ついで可及的完全切除を行ない，さらに化学療法を追加するというのが一般的な考えである。本症例の経過をみると第1回目手術前後，特に前の化学療法がmicro metastasisに対して不充分であったのではないかと反省された。

肺癌患者の術前末梢血リンパ球の two-color 解析

佐藤修二，岩本公和，高久仁利，土屋克彦
三好　勲，増渕正隆，北　俊文，桜井雅夫
半沢　隆，伊坪喜八郎　（第三病院外科）

目的　肺癌患者の免疫能に関しては，癌の進行により細胞性免疫能の低下することが知られている。今回われわれは，two-color flow cytometry を用いて術前肺癌患者の末梢血リンパ球サブセットを解析し，臨床病理組織所見と比較検討した。

対象と方法　当院で手術を施行した原発性肺癌 22 例（男性 17 人，女性 5 人，平均年齢 66.8 歳）を対象とした。組織型は扁平上皮癌 13 例，腺癌 9 例であり，病期分類別では，Ⅰ期 8 例，Ⅱ期 7 例，ⅢA 期 2 例，ⅢB 期 3 例，Ⅳ期 2 例（いずれも pm1）である。

リンパ球サブセットの測定は，モノクローナル抗体として Becton Dickinson 社の leu シリーズを用いて二重染色を行ない，leu 2^+ leu 15^+（supressor T cell），leu 2^+ leu 15^-（cytotoxic T cell），leu 3^+ leu 8^+（inducer T cell），leu 3^+ leu 8^-（helper T cell），leu 7^- leu 11^+（NK 活性強度の NKcell），leu 7＋ leu 11＋（NK 活性中等度の NKcell）およびリンパ球数を絶対数（／mm^3）で算出した。

結果　組織型別では，扁平上皮癌と腺癌とでリンパ球数および各リンパ球サブセットに差はなかった。病期分類別にみるとリンパ球数はⅢ＋Ⅳ期がⅠ期，Ⅱ期に比べ有意に減少していた。supressor T cell，cytotoxic T cell には差がなかった。inducer T cell はⅠ期に比べ，Ⅱ期，Ⅲ&Ⅳ期で有意に減少し，helper T cell はⅠ期，Ⅱ期に比べⅢ&Ⅳ期で有意に減少していた。NK 活性強度の NKcell は，Ⅱ期に比べⅠ期，Ⅲ期&Ⅳ期で有意に減少し，NK 活性中等度の NKcell はⅡ期に比べ，Ⅲ&Ⅳ期で有意に減少していた。

結論　肺癌患者において，Ⅲ期，Ⅳ期はT細胞系，NK 細胞系の抗腫瘍能が低下していることが示唆された。

著明な好酸球増多を呈した気管支喘息の1例

椿　俊和[1)5)]，松田秀一[1)5)]，赤澤　晃[1)5)]，秋本憲一[1)5)]
小幡俊彦[1)5)]，飯倉洋治[1)2)]，倉辻忠俊[3)]，山田　節[4)5)]
([1)]国立小児病院アレルギー科，[4)]同二宮分院，[2)]国立小児医療研究センター免疫アレルギー部，[3)]同共同利用室，[5)]慈大小児科)

好酸球は，アレルギー疾患，寄生虫疾患，ある腫の皮膚疾患などの末梢血や組織中で増加しているが，その臨床的意義は長く論議されているにもかかわらず，依然として謎に満ちた細胞の一つである。今回われわれは，著明な好酸球増多を呈した15歳の気管支喘息男児の症例を経験した。そこで，この著明に増加した好酸球の形態や活性酸素の産生能について検討をしたので報告する。

この症例ではPIE　(pulmonary infiltration with eosinophilia) 症候群にみられるような胸部レントゲン写真上の浸潤影は，経過中一度も認められなかった。しかし，喀痰中にも好酸球が出現していることから，肺にも好酸球が集積していた可能性は高いと思われた。この好酸球がどのような特徴をもっているかを検討したところ，比重分布ではpeak densityは1.0875 g/mℓでnormodese eosinophilsを示しており，特発性好酸球増多症に見られるような低比重化傾向は認められなかった。しかしながら，形態的には顆粒は膨化しており，一部では脱顆粒も認められ，正常の状態とは異にしていた。最近では，低比重好酸球が生物学的に機能の亢進した細胞であるとがわかりつつあるが，なぜ低比重化していくのかは明確にはなっていない。

さらに，末梢血顆粒球からの活性酸素の産生能を調べたところ，この症例では軽度の低下が認められた。しかし，一般的には活性酸素は高い反応性を有しているために生体成分がターゲットになってしまい，核酸やタンパク質は変性し，不飽和脂肪酸は活性脂質に変化して細胞膜に障害を与え，ひいては全身に広がって組織障害を起こすと考えられている。

好酸球の役割についてはまだ解決のつかないことがたいへん多く，その機能や特徴を解明するうえで今回の症例は貴重なものと考えられた。

この 1 年間における 慈恵医大の 肺塞栓症

小川百合子[1)]，石田弘美[1)]，池田勇一[1)]，島田孝夫[2)]，
川上憲司[3)]，([1)]中央検査部，[2)]第三内科，[3)]放射線科)

近年，当院において肺血栓・塞栓症（以下，肺塞栓症）が増加傾向にある。今回はこの 1 年半における 肺塞栓症の発症頻度 および呼吸機能検査との関係を検討した。 肺塞栓症の確定診断は換気･血流シンチグラムの同時検査にて行なった。 換気検査は^{81m}Kr 持続吸入法， 血流は^{99m}TcMAA 静注法にて行なった。

この 1 年半に呼吸器核医学検査依頼は 787 件であり，換気血流同時検査例は 308 件，39.1 ％であった。この中で肺塞栓の確定診断できた例は 29 件，9.4 ％であった。始めから肺塞栓を疑

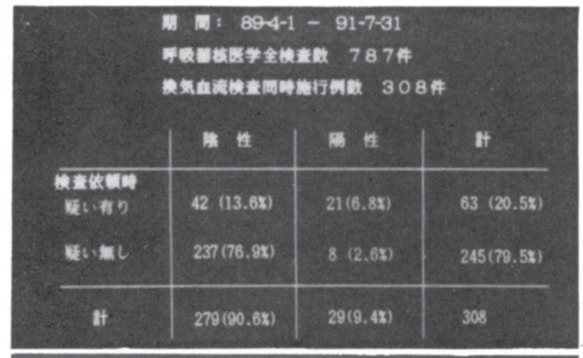

	陰 性	陽 性	計
検査依頼時 疑い有り	42 (13.6%)	21(6.8%)	63 (20.5%)
疑い無し	237(76.9%)	8 (2.6%)	245(79.5%)
計	279(90.6%)	29(9.4%)	308

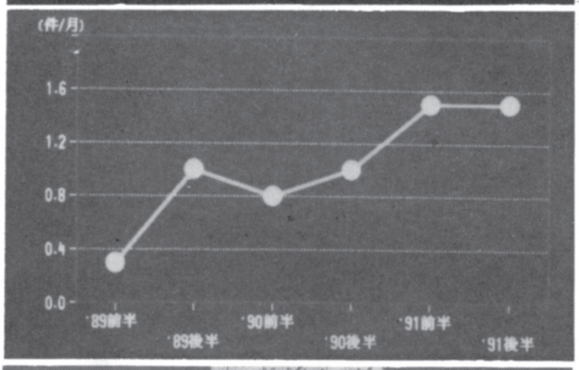

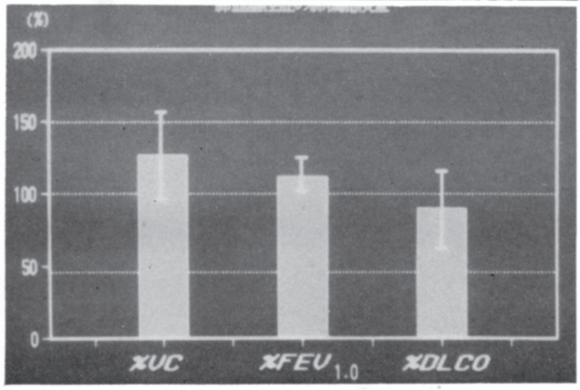

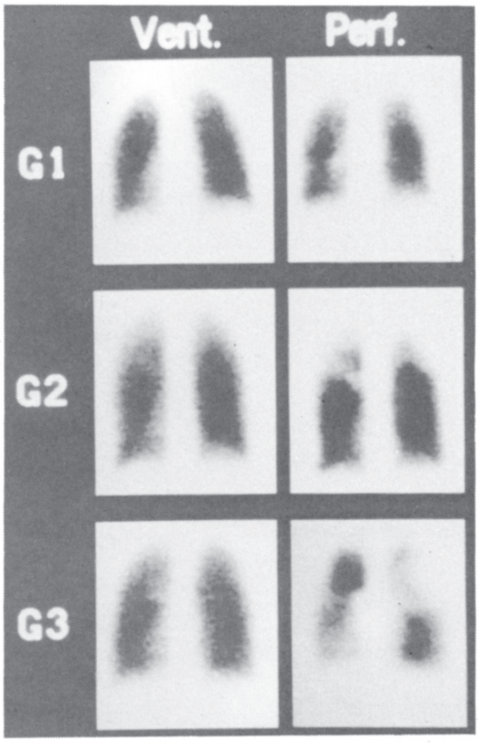

Fig. 1	Fig. 4
Fig. 2	
Fig. 3	

Fig. 1　慈恵医大病院核医学検査室における肺塞栓症の出現頻度

Fig. 2　月平均発症頻度

Fig. 3　肺塞栓症の肺機能検査

われた件数は63件でありこのうち21件，33.3％は肺塞栓であった。しかし，他の疾患疑いの依頼例の中でも8件，3.26％に肺塞栓が認められた。つまり慈恵全体としては呼吸器核医学検査を依頼されていない症例にも多数の肺塞栓症が存在するであろうことが示唆された(**Fig. 1**)。慈恵医大核医学検査室にて診断し得た肺塞栓例の発症頻度の経時的変化である(**Fig. 2**)。 半年ごとの月平均発症頻度を縦軸に示した。明らかに増加傾向を示していた。

肺塞栓例のVC, FEV1.0%, DLCOを示した(**Fig. 3**)。縦軸はそれぞれの正常下限を100％として表示した。VC, FEV1.0％はともに100％以上であったが，DLCOは89.8％と低値であった。

次に肺換気血流検査より重症度を3段階に分類した(**Fig. 4**)。肺塞栓症では換気分布にはほとんど異常がないことが必要条件であり，3例ともそれを満たしている。

次に肺塞栓例の血液ガス分布を重症度別に比較した。肺塞栓例のPo_2とPco_2の散布図である(**Fig. 5**)。縦軸はPo_2を横軸はPco_2を示した。○印はGRADE1，□印はGRADE2，△印はGRADE3を示す。Po_2，Pco_2ともに低値であった。Po_2をGRADE別に比較してみる(**Fig. 6**)と，GRADE1に比べGRADE2, GRADE3は有意に低下していたがGRADE2と3の間には有意差を認めなかった。Pco_2をGRADE別に比較してみる(**Fig. 7**)と，全群低値であったが3群間に有意な差を認めなかった。

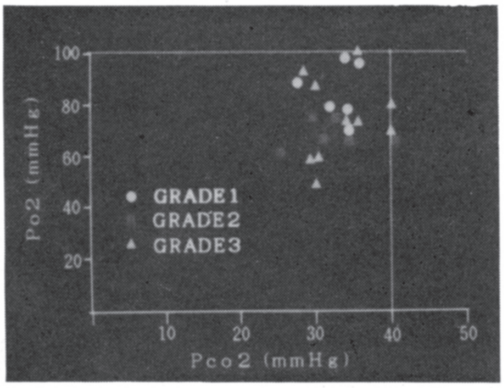

Fig. 5　肺塞栓症におけるP_{O_2}およびP_{CO_2}

Fig. 5

Fig. 6　**Fig. 7**

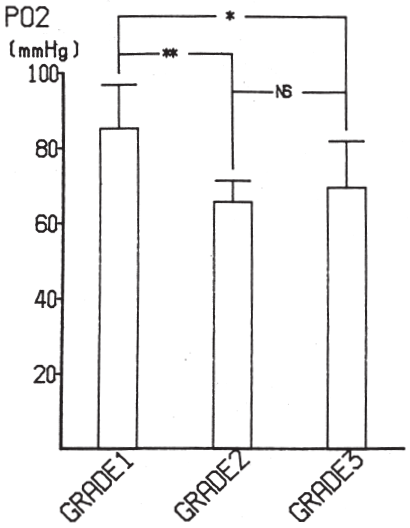

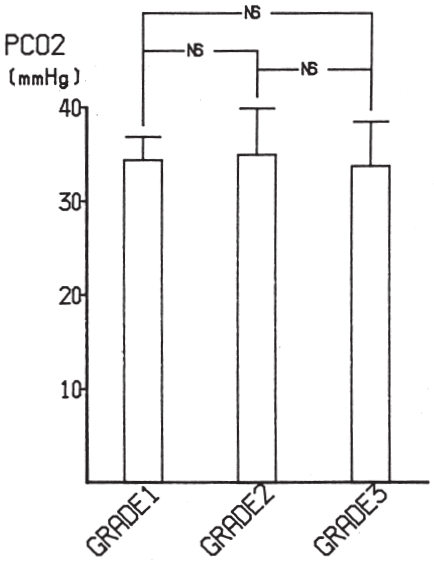

症例1（Fig. 8）　18歳女性の肺塞栓例を示す。上段は'90年7月27日，呼吸困難にて検査施行したものである。左は換気，右は血流分布を示した。右肺にはほとんど血流が認められない。Po_2は，53.7 mm Hgと重度な低下が認められた。中段は43日後のものである。右肺は明らかに改善しているが，左肺には新たな肺塞栓像が出現している。血液ガスは増悪している。下段は7ヵ月後のものである。著明な改善が認められる。

症例2（Fig. 9）　52歳男性の肺塞栓例を示す。上段は換気分布である。中段左は重度の呼吸困難にて緊急検査を施行したときの血流分布を示した。右肺にはほとんど血流が認められず，左肺にも多発性の血流欠損が認められた。Po_2も53.9と低値であった。中段右は右肺動脈にカテーテルを挿入，ウロキナーゼを注入後の血流分布である。良好な改善が認められないため，さらに選択的にウロキナーゼを注入したものが下段左である。血流分布，Po_2ともに著明な改善が認められる。下段右は，その後 抗血栓療法を施行し，2週間後の血流分布である。さらに改善されている。

まとめ

1）この1年半における肺塞栓症の発症頻度は明らかに増加している。

2）当院臨床医の肺塞栓症疑いの例の1/3が肺塞栓症と診断された。

3）他の疾患を疑って検査した例の3.26％に肺塞栓症が認められた。

4）肺塞栓症では全例Po_2，Pco_2の低下が認められたが，Pco_2では重症別に有意な差が認められなかった。

5）肺塞栓症ではDLCOは低値であった。

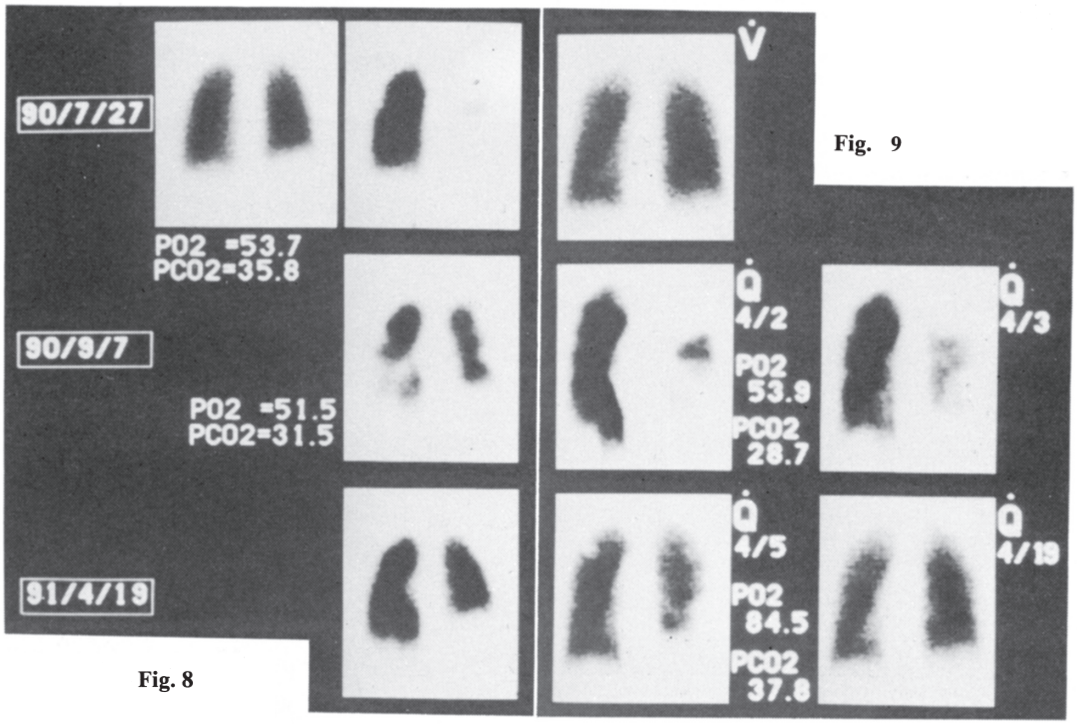

Fig. 9

Fig. 8

胸水を伴ったサルコイドーシスの1例

竹田　宏[1)]，岡島直樹[1)]，湯橋容子[1)]，内山克己[1)]
王　金城[1)]，広瀬博章[1)]，長澤　博[1)]，田井久量[1)]
岡野　弘[1)]，池上雅博[2)]，石井高暁[2)]，徳田忠昭[2)]
（[1)]第三病院内科第2，[2)]同病理科）

症例　33歳男性。

起始経過　'90年7月7日より38℃台の発熱，咳嗽が出現し近医入院。胸部X線上（**Fig. 1**）全肺野に粒状影および多量の左胸水貯留が見られ，ESR 90㎜/h，CRP 4⁺，WBC 7300，胸水 ADA 70IU/ℓ，胸水細胞成分リンパ球優位等により粟粒結核と診断され，抗結核剤が投与された。投与後解熱し，胸水消失するも肺野陰影の改善が見られず，'91年4月当科精査入院となった。

入院時現症　特記すべき所見はない。

検査成績　ACE 38.0IU/mℓ，Lysozyme 23.6μg/mℓ，検痰にて抗酸菌塗抹・培養ともに陰性。ツ反（0.05μg）0×0。BALF（回収率50％）にて総細胞数1.85×105/mℓ（Ly 36.4％，AMφ 62.8％），CD4/8 ratio 1.36，BALF中抗酸菌陰性。眼科的に虹彩炎の既往を示す隅角癒着を認めた。X線（**Fig. 2**）・HRCT（**Fig. 3**）上，肺野びまん性粒状影，BHL，縦隔リンパ節腫大，気管支鏡では粘膜下血管増生所見が見られ，TBLBにて巨細胞を伴う非乾酪性類上皮細胞肉芽腫が証明された（**Fig. 4**）。以上の経過および検査成績より本症をサ症と診断した。

考案　サ症では胸水貯留例はまれで，欧米では0.7～1.5％の頻度といわれ，45歳以上の女性に比較的多いとされる。本邦では現在まで報告は10数例と少なく，さらに多量の胸水貯

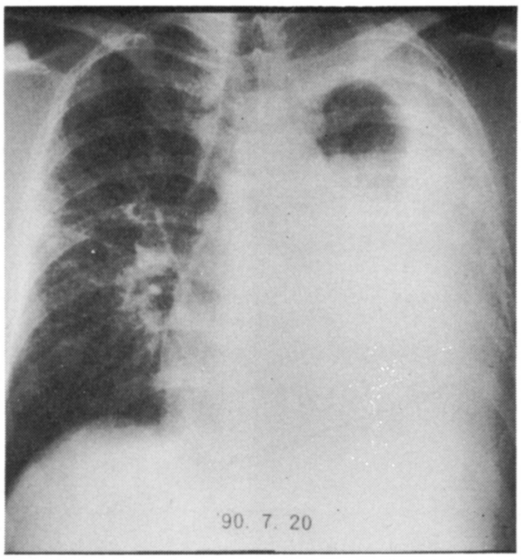

Fig. 1

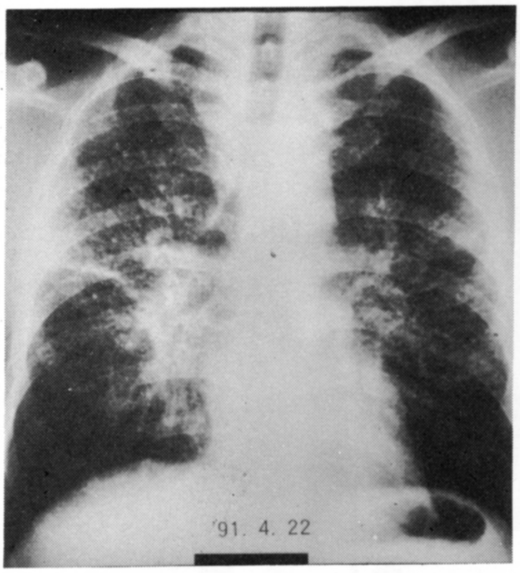

Fig. 2

Fig. 3

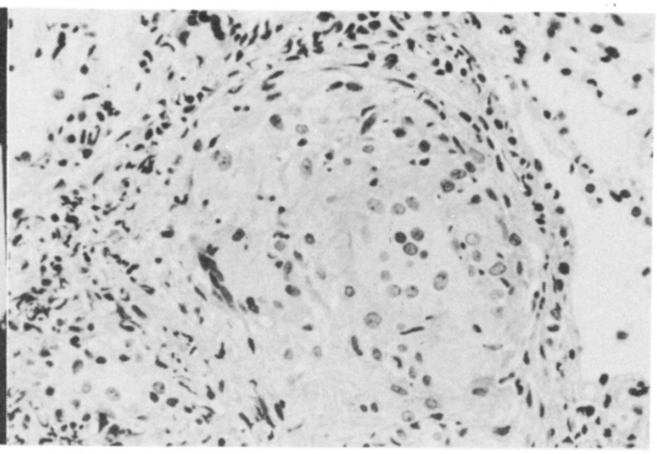

Fig. 4

留例はまれである。本例の胸水貯留の機序については，病理学的に胸膜サルコイド病変の証明は得られていないが，CT 上胸膜下病変を認めたことにより，サ症の胸膜病変によるものと考えられた。大森ら[1]は，本例と同様に胸水 ADA 89.2 と高値であった胸水を伴ったサ症 1 例を報告している。サ症に発熱を伴う頻度は，本邦では 5.1～11 %とされ，ステロイド投与にて解熱傾向をみる報告が多い。本例の発見動機となった発熱は，ステロイドの投与なく改善し，約 1 カ月の経過で炎症反応が正常化している点，咳嗽を伴っていること，等より，気道感染の合併も否定できない。

以上，発熱で発見され，多量胸水を伴った若年成人男性サ症の 1 例をここに報告した。

文　献

1) 大森久光，加治本章，宮崎信義，城戸優光，黒岩昭夫．胸水貯留を伴ったサルコイドーシスの 1 症例．日胸疾会誌　1988；26：1092.

編集後記

今回は，貴島政邑教授の当番世話人で研究会が行われた。

初めて，特別講演のない一般演題のみの研究会であったが，８題の演題で質疑の時間を充分にとって進行された。司会をつとめた３先生は，いずれも中堅どころの呼吸器病学専門医で，フロアーから活発な意見を引き出され，２時間があっという間に過ぎた。

研究会終了後，貴島政邑先生の教授御就任祝賀パーティを築地で行い，貴島先生のお祝いと同時に呼吸器疾患研究会発起以来はじめての懇談会を開いた。

また，世話人会で麻酔科・天木教授に世話人になっていただくよう意見がかわされ，満場一致で採択された。

（川上憲司）

*本誌は慈恵医大学外研究補助金の援助による

慈大呼吸器疾患研究会

顧　問　福原　武彦　教授　（第二薬理）

会　長　谷本　普一　教授　（第四内科）

世話人　伊坪喜八郎　教授　（第三病院外科）
桜井　健司　教授　（第一外科）
米本　恭三　教授　（リハビリテーション医学科）
貴島　政邑　教授　（第二外科）
岡野　　弘　教授　（第三病院内科第二）
牛込新一郎　教授　（第一病理）
天木　嘉清　教授　（麻酔科）
川上　憲司　助教授（放射線科）
飯倉　洋治　助教授（小児科）
徳田　忠昭　助教授（第三病院病理）
島田　孝夫　先生　（第三内科）

事務局　〒105 東京都港区西新橋 3-25-8
東京慈恵会医科大学
放射線科　川上　憲司

第３巻第４号　1991年12月５日　発行©
制作・ラボ企画